Aus der Medizinischen Klinik (Direktor: Prof. Dr. R. Staehelin)
und dem Pathologischen Institut
(Direktor: Prof. Dr. A. Werthemann) der Universität Basel

Zur Pathogenese der haematogen disseminierten Tuberkulose

Versuch einer Analyse im Lichte neuerer Forschung

Inaugural-Dissertation

zur Erlangung der Doktorwürde
der Hohen Medizinischen Fakultät der Universität Basel

vorgelegt von

Walter Schlesinger

aus Hamburg

PHILOGRAPHISCHER VERLAG / BASEL 1937

Aus der Medizinischen Klinik (Direktor: Prof. Dr. R. Staehelin)
und dem Pathologischen Institut
(Direktor: Prof. Dr. A. Werthemann) der Universität Basel

Zur Pathogenese der haematogen disseminierten Tuberkulose

Versuch einer Analyse im Lichte neuerer Forschung

Inaugural-Dissertation

zur Erlangung der Doktorwürde
der Hohen Medizinischen Fakultät der Universität Basel

vorgelegt von

Walter Schlesinger

aus Hamburg

PHILOGRAPHISCHER VERLAG / BASEL 1937

Von der medizinischen Fakultät Basel genehmigt auf Antrag von Herrn Prof. Dr. R. Staehelin.

Tag der Promotion: 27. November 1937.

R. UNIV.
BIBLIOTHEEK
LEIDEN

Zur Pathogenese der haematogen disseminierten Tuberkulose.

Innerhalb der Vielfalt von Veränderungen im Organismus, die durch das Kreisen von Tuberkelbacillen im Blut bewirkt werden können, steht als Krankheitsbild sui generis die akute, allgemeine Miliartuberkulose — wohl charakterisiert durch den zum Tode führenden Verlauf und durch den pathologisch-anatomischen Befund.

Vonseiten der Klinik liegen neuere eingehende Schilderungen des Krankheitsablaufes von Hegler, Liebermeister und Staehelin vor. Das anatomische Substrat ist der typische miliare Tuberkel, gleichmäßig verstreut über alle betroffenen Organe. Die Einheitlichkeit dieses Befundes genügt, um die Miliartuberkulose als festumrissenes Teilbild innerhalb des gesamten Komplexes „Tuberkulose" zu betrachten. Für diese Abgrenzung spielt die Frage nach dem Mechanismus, der zu der Bacillämie führt, keine Rolle. Vielmehr nehmen wir diese als bereits gegebene Tatsache an.

Nun wurden aber im Laufe der letzten Jahre in zunehmendem Maße Fälle bekannt, bei denen diese Bacillämie nicht zu dem gewohnten einheitlichen Bild führte, sondern bei denen es meist neben der chronisch oder gar gutartig verlaufenden miliaren Aussaat in Lungen und einige andere Organe auch noch zur Ausbildung von mehr oder weniger stark fortschreitenden, verkäsenden Organphthisen kam. Die zahlreichen, derartige Beobachtungen betreffenden Veröffentlichungen bis 1930 hat Hein zusammengefaßt, unter Anreihung von 20 eigenen Fällen. Seither haben sich weiterhin viele Autoren zu diesem Thema zum Wort gemeldet. Ich nenne die Arbeiten von Frauendorfer, Hegler und Holthusen, Kowkin, Liebermeister, Lüdeke, Reisner, Sachs, Steiger, Stub und Larsen, Uehlinger, Valette-Rosenkranz.

Aus dem klinischen Verlauf solcher Fälle schließen Hein und besonders Steiger, daß die Aussaat in die extrapulmona-

len Herde zur gleichen Zeit geschehen sei wie die miliare Streuung, auch wenn die Organherde erst monate- und jahrelang nach Aufdeckung einer Lungenveränderung klinisch manifest werden sollten. Zum Beweis führt Steiger zunächst die Ergebnisse von Züchtungsversuchen aus dem strömenden Blut an. Aus dem Blut von 95 Patienten konnte er bei insgesamt 217 Tierversuchen nur 2 positive Resultate erzielen. Beide stammten von Patienten, die ein paar Tage nach der Blutentnahme deutliche klinische Symptome einer neuen hämatogenen Aussaat gezeigt haben sollen. Bei Berücksichtigung der vielen Zufälle, denen das Ergebnis solcher Züchtungsversuche unterworfen ist, scheint mir jedoch Liebermeister recht zu haben, wenn er davor warnt, aus negativen Befunden allzu weitgehende Schlüsse ziehen zu wollen, und als beweiskräftig nur positive Resultate wertet. Man muß in Betracht ziehen, daß von einem dauernden, massiven Kreisen der Keime sicher nicht die Rede sein kann, daß dagegen die Wahrscheinlichkeit, bei einmaliger Blutentnahme gerade den Moment zu erfassen, in dem ein neuer Schub erfolgen sollte, sehr gering ist. Selbst den positiven Befunden Steigers stehen ja negative aus dem gleichzeitig entnommenen Blut der gleichen Patienten gegenüber. Schon das beweist, wie unzuverlässig die Methode selbst bei den von Steiger angewandten, verhältnismäßig großen Blutmengen (10—50 ccm pro Versuch) ist.

Seine weiteren Argumente für die Einmaligkeit der Streuung beziehen sich auf das Fehlen klinischer Allgemeinreaktionen, die als Begleitsymptome etwaiger extrapulmonaler Aussaaten anzusehen wären, da sie bei miliaren Herdsetzungen in die Lungen stets beobachtet würden. Auch sei es niemals zu einer begleitenden Neuaussaat in die Lungen gekommen. Schließlich sei auffallend eine gewisse Regelmäßigkeit in der Entstehungsfolge der extrapulmonalen Phthisen: Die ersten Symptome seien frühestens 5 Monate nach der „allgemeinen Aussaat" aufgetreten, und zwar in Form von oberflächlichen Herden in Subcutis und kleinen Gelenken. Erst viel später sollen die Tuberkulosen der großen Gelenke, der Nieren und der Wirbelsäule (diese frühestens nach 12 Monaten) gefolgt sein.

Dazu ist im Allgemeinen zu sagen: Es ist keineswegs bewiesen, daß die Tatsache der Bacillämie als solche genügt, um zu auffallenden, klinischen Allgemeinsymptomen zu führen. Einmal dürfen wohl die Züchtungsergebnisse aus dem strömenden Blut von

Hübschmann, Liebermeister u. A. als zuverlässig genug gelten, um an die Möglichkeit einer gelegentlichen Bacillämie auch ohne wesentliche Alterationen des Allgemeinbefindens zu glauben. Zudem zeigen Fälle wie die von Deelman geschilderten, bei denen eine miliare Aussaat bei der Section als Zufallsbefund erhoben wurde, daß selbst massive Disseminationen in Lungen und andere Organe klinisch unbemerkt verlaufen können. Auch die von Starlinger beschriebenen „maskierten Erscheinungsformen der lympho-hämatogenen Phthise" gehören hierher. Es ist außerdem nicht gesagt, daß Erkrankungen im Skelettsystem oder in irgendeinem anderen Organ sich gegenüber dem Gesamtorganismus genau so auswirken müssen wie Lungenaffektionen. Hier spielt doch sicherlich „die organtypische Reaktion eine größere Rolle als die spezifische Ätiologie" (Liebermeister). Was schließlich die regelmäßige Reihenfolge in der Feststellbarkeit der extrapulmonalen Herde anbelangt, so werden wir an einem klinisch und anatomisch sehr genau beobachteten Fall später zeigen können, daß auch hier von einer Gesetzmäßigkeit durchaus nicht die Rede sein kann.

Wesentlicher als eine allgemeingültige Entscheidung der Frage, ob die besprochenen Tuberkuloseformen als Folge eines oder mehrerer hämatogener Schübe auftreten, scheinen mir zwei grundsätzliche Feststellungen zu sein, die sich zwangsläufig aus dem Nebeneinander von zwei morphologisch so verschiedenartigen Bildern wie einer miliaren Aussaat mit Heilungstendenz und einer fortschreitenden, großherdigen Organphthise in einem Körper ergeben.

1) Es müssen verschiedenartige Reaktionslagen in verschiedenen Organen einunddesselben Körpers gleichzeitig vorhanden sein.

2) Es ist die wirksamste Widerlegung der weitverbreiteten Ansicht, daß das Bild der durch den Tuberkelbacillus hervorgerufenen Veränderung außer von der Reaktionsweise seines Wirtes und allenfalls von der Menge der Keime auch noch von seiner „Virulenz", „Toxizität", „Agressivität" oder wie man es sonst nennt, abhinge. Derartige Begriffe komplizieren die Deutung des einzelnen Falles und erst recht des Gesamtproblemes in ganz überflüssiger Weise. Käme es auf die „Virulenz" des Erregers an, so könnte man ganz gewiß nicht erklären, wieso sich die Angriffslust des gleichen Keimes etwa in der Lunge so viel weniger entfalten sollte als in anderen Organen, wo wir doch genau wissen, daß ein

solches Verhalten auch für die Lunge durchaus nicht die Regel ist. Diese Erscheinungen in der Symbiose des Tuberkelbacillen mit dem Menschen zeigen am deutlichsten, wie weitgehend der Endeffekt von der jeweiligen Situation des Wirtes abhängt. Der Begriff „Virulenz" wird hier zu einem gedanklichen Kunstprodukt — vorgetäuscht durch die Reaktionsweise des Menschen, durch die Tatsache der nach einem ganz bestimmten Modus erfolgenden Infektion und durch die verschieden große Zahl der wirksamen Keime (vgl. auch Doerr und Gold). Allein diese Faktoren gilt es zu analysieren.

Wenn wir das für die hämatogen entstandenen Tuberkulose-Formen zu tun versuchen, so tritt uns als einheitlichstes Bild die akute, allgemeine Miliartuberkulose entgegen. Ihr gleichsetzen können wir wohl die chronisch verlaufenden, rein miliaren Aussaaten, wie sie u. a. Amelung und Hecker, Cohn, Thums beschrieben. Bei ihnen handelt es sich tatsächlich anscheinend um echte Miliartuberkulosen, die nicht, wie üblich, nach 2—3 Wochen, sondern u. U. erst nach mehreren Monaten ad exitum führten. Alle diese Fälle zeigten eine weitgehende produktive Umwandlung der einzelnen Knötchen, was wir mit Hübschmann als Ausdruck eines protrahierten Verlaufes zu werten hätten.

Diesen Formen, denen eine einheitliche Reaktionsweise aller betroffenen Organe zugrundeliegen muß, stehen gegenüber solche, bei denen sich — wie bei den früher erwähnten — die Tuberkulose in verschiedenen Formen manifestiert. Von manchen Autoren werden auch diese Fälle als „gutartige" oder „chronische" Miliartuberkulose bezeichnet. Wir möchten sie lieber mit Hein, Schwenk, Uehlinger u. a. gegenüber der Miliartuberkulose abgrenzen und sie als „chronische, hämatogen disseminierte Tuberkulosen" für sich ordnen. Innerhalb dieser Gruppe allerdings treffen wir auf jede nur mögliche Form der tuberkulösen Veränderungen. Wie schon betont, sind besonders häufig Kombinationen von miliaren Lungenherden mit lokalisierten Phthisen anderer Organe. Wir müssen hierzu auch diejenigen Fälle rechnen, bei denen außer der Lungenaussaat keinerlei Veränderungen zutage traten. Denn erst der weitere Verlauf oder die Section wird in diesen Fällen eventuell zeigen, ob nicht doch noch irgendwo ein Herd oder Reste alter Veränderungen zum Vorschein kommen. Die Untersuchungen Uehlingers lassen erkennen, wie lange es dauern kann, bis beispielsweise eine Nebennieren-Tuberkulose sich klinisch manife-

stiert. Andererseits müssen wir uns fragen, ob nicht womöglich sehr viel mehr Fällen von isolierter Organ-Tuberkulose ein hämatogener Schub zugrundeliegt, der auch zu einer miliaren Aussaat in die Lungen geführt hatte, als gemeinhin angenommen wird. Bereits Hein und Steiger halten das für sehr wohl möglich, da in vielen Fällen die Sichtbarkeit der miliaren Verschattungen im Röntgenbild nach einiger Zeit vollständig zurückgehen kann. Liebermeister spricht in diesem Zusammenhang davon, daß in solchen Fällen das typische Röntgenbild geradezu ein Frühsymptom darstelle.

Wir wollen trotz der großen Menge von Veröffentlichungen einen weiteren hierher gehörenden Fall mitteilen und zu deuten versuchen, da wir glauben, daß an ihm ganz besonders die Mannigfaltigkeit der noch offenen Fragen zutage tritt. Nur in enger Zusammenarbeit von Kliniken und Pathologen wird es selbst im einzelnen Fall möglich sein, wenigstens einen Teil dieser Probleme zu klären. Im Folgenden bringen wir zunächst den

Krankheitsbericht:

1) Auszug aus der Krankengeschichte:

Otto S., geb. am 13. 3. 1910, von Beruf Bademeister in einem Freiluft-Schwimmbad. Nach seinen Angaben ist er früher — abgesehen von leichten Unfällen — niemals krank gewesen. Auch die Familienanamnese ergibt keine Belastung des Patienten mit Tuberkulose. 1929 fand eine Durchleuchtung des Thorax bei der Aushebung zum Militärdienst statt; sie ergab keinen pathologischen Befund.

S. machte vom 15.—27. 7. 1935 den alljährlichen militärischen Wiederholungskurs als Pontonier mit. Die früheren Kurse hatte er anstandslos vertragen. Am 23. 7. 1935, während des Dienstes, erkrankte er plötzlich, wie er angibt, im Anschluß an eine intensive Sonnenbestrahlung während des Schlafes, mit heftigen Kopfschmerzen, Schwindel- und Übelkeitsgefühl. Es wurde eine Temperatur von 39° C. gemessen. In den nächsten Tagen intermittierende Temperatur: morgens normal, abends 38,5—40°. Weder Husten noch Auswurf. Am 26. 7. machte Patient noch Dienst, obwohl er sich noch schlecht fühlte. Am 27. 7. wurde er entlassen. Sofort nach seiner Heimkunft habe er sich mit hohem Fieber ins Bett gelegt.

Am 1. 8. 1935 wird Patient unter der Diagnose: „Verdacht auf Typhus abdominalis und Morbus Bang“ in die Medizinische Universitäts-Klinik Basel eingewiesen. Beim Eintritt wird folgender Befund erhoben:

1. 8. 35: Lungen auskultatorisch und perkut. frei. Leichter

Schmerz im rechten Hüftgelenk bei Innenrotation des Oberschenkels. Kein weiterer pathol. Befund. WaR. negt. Blutsenkung 44/81/114 Agglutination auf Typhus, Paratyphus und Bang negt. Stuhl und Urin o. B. Sputum o. Tb.-Bac. Verdacht auf Miliar-Tbc. wird durch Thorax-Aufnahme *) vom

5. 8. 35: bestätigt. Sie zeigt diffuse, kleinfleckige, unscharf begrenzte Verschattungen, gleichmäßig über alle Lungenfelder verstreut. Daneben finden sich wenige scharf umschriebene, kalkdichte Flecken von ca. 5 mm Durchmesser in verschiedenen Lungenabschnitten. Hilus bds. vergr. Die Lungenzeichnung ist im r. Mittelfeld seitl., im lk. Mittelfeld hilusnah und im r. Unterfeld zu unscharf begrenzten Infiltrationsfeldern verdichtet. Die übrigen Lungenpartien zeigen noch reichlich lufthaltiges Lungengewebe zwischen den Herdchen.

9. 8.: Blutbild: leichte Hyperglobulie.
Eine Rö-Aufn. des Beckens zeigt keinen pathol. Befund.

14. 8.: Verschärftes Atmen, kleinblasige, klingende R. G. und leise Dämpfg. r. h. u.

16. 8.: Lungen-Aufn. zeigt im Wesentlichen das gleiche Bild wie am 5. 8. Die Herdzeichnung ist etwas deutlicher.

20. 8.: Physikalischer Lungenbefund zurückgegangen. Leises systol. Geräusch an der Herzbasis, geringe Herzverbreiterung nach r., verstärkter 2. PT.

30. 8.: Lungen-Aufn.: schärfere Konturierung der einzelnen Fleckchen. An einigen Stellen sind sie zu ca. 5 mm im Durchmesser betragenden Schatten konfluiert.

Die weiteren Lungen-Aufnahmen vom 14. 9., 2. 10., 5. 11. zeigen fortschreitend schärfere Konturierung und Verkleinerung der Fleckenbildungen. Am 14. 1. 36 sieht man sie nahezu überhaupt nicht mehr. Auf den später, am 4. 2., 18. 3., 25. 3. und 3. 6. 36 **) angefertigten Aufnahmen ist die kleinfleckige Verschattung völlig verschwunden. Die infiltrativen Verdichtungen, besonders im r. Mittelfeld, und die kalkdichten Fleckchen sind jedoch auf allen Aufnahmen unverändert vorhanden. Ebenfalls bleiben die bds. verbreiterten Hili unverändert.

Wir zählen der besseren Übersicht wegen zunächst die einzelnen weiteren Metastasenbildungen in der Reihenfolge ihres klinischen Manifestwerdens auf:

10. 9. 35: Stechender Schmerz spontan und auf Druck unter-

*) Sämtliche Röntgen-Aufnahmen, die während des Aufenthaltes des Pat. in der Med. bezw. Chirurg. Klinik zu Basel angefertigt wurden, stammen aus dem Universitäts-Röntgen-Institut, Basel (Dir.: Prof. Dr. M. Lüdin).

**) Die 2 letzten Aufnahmen wurden im Eidg. Militärsanatorium Montana (Chefarzt: Dr. Voûte) angefertigt.

halb der r. Clavicula. Man fühlt deutliche Crepitation der r. 2. Rippe. Im Rö-Bild vom 14. 9. ist an dieser Stelle eine Fractur deutlich sichtbar. Fracturenden unscharf, kalkarm und aufgetrieben. Keine pleuritischen Erscheinungen an der entsprechenden Stelle.

1. 10.: Schmerzhaftigkeit und knollige Verdickung des lk. Nebenhodens.

3. 10.: Eine Rö-Aufn. des lk. Hüftgelenkes zeigt im Sitz- und Schambein ca. 1,5 cm große, runde Aufhellungen mit scharfer Umrandung ohne umgebende Knochenreaktionen.

4. 10.: Anschwellung, Druckempfindlichkeit und knollige Verdickung auch des lk. Hodens.
Rö-Aufnahmen (vom 5.—7. 10.) des gesamten Skelettsystems zeigen keine neuen Veränderungen.

10. 10.: Hoden und Nebenhoden auch r. druckempfindlich und stellenweise knollig verhärtet.

7. 11.: Aufhellungsherde im lk. Sitz- und Schambein unverändert. Im lk. Femurkopf und -hals ca. 5 mm große, runde Herde mit geringer umgebender Knochenreaktion.

18. 11.: Schmerzen in der r. Sterno-Claviculargegend und in der Gegend des lk. Hüftgelenkes, bes. über dem Trochanter maior.
Prostata hart, vergr., bes. lks. druckempf. Vorwölbung der Haut in der Gegend des r. Sterno-Claviculargelenkes, deren Palpation schmerzhaft ist.

19. 11.: Verlegung auf die Chirurg. Universitäts-Klinik (Dir.: Prof. Dr. C. Henschen). Rö-Aufn. des r. Sterno-Claviculargelenkes: Auftreibung und fleckige Aufhellung des sternalen Endes der r. Clavicula.

28. 11.: R.-seitige Semicastration. Befund: Scheidenhüllen und Tunica dartos des Hodens mit stecknadelkopf- bis erbsengroßen Knötchen übersät. Hoden und Nebenhoden knollig verdickt und in toto vergr. Samenstrang verdickt. Die Diagnose von Herrn Professor Dr. W. Gerlach (Pathol. Univ.-Institut) lautet: Hoden- und Nebenhoden-Tbc. (z. T. verkäste Konglomerattuberkel; bes. Nebenhodenkopf ganz von Granulationsgewebe durchsetzt.).

27. 12.: Punction des Abcesses am r. Sterno-Clav.-Gelenk ergibt Eiter mit spärl. Tb.-Bac.

14. 1. 36: Röntgenologisch werden Aufhellungen im Manubrium sterni und an der Fracturstelle der 2. Rippe festgestellt. Dort zeigt sich ein callusähnliches, wabiges, kalkarmes Gebilde.

16. 1.: Exstirpation eines tbc. Muskelabcesses über dem r. Sternalrand. Wunde verheilt primär.

25. 1. 36: Rückverlegung auf die Mediz. Klinik zur Begutachtung.
Es wird eine diffuse Druckempfindlichkeit in den oberen Partien des r. vorderen Thoraxbezirkes konstatiert. Das r. Hüftgelenk schmerzt bei Außenrotation des Oberschenkels und ist druckempfindlich. Das lk. Hüftgelenk ist indolent.

11. 2.: Empfindlichkeit des lk. Schultergelenkes.

28. 2.: Abscess medial von der r. Mammille, aus dem in der Folgezeit mehrfach Eiter — gelegentlich mit Tb.-Bac. — punctiert wird.

5. 3.: Röntgenologischer Nachweis eines Einschmelzungsherdes am Hals der lk. Scapula.

19. 3.: Schmerzen im Rücken bei längerem Aufsitzen. Ausgesprochene Druckempfindlichkeit über dem 7.—12. Brustwirbel. Reiskorngroßer, gelblich-weißer Pfropf der lk. Tonsille, der sich scharf gegen die Umgebung abgrenzt. Er besteht aus einer bröckeligen, in die Tiefe greifenden Masse, aus der die Züchtung von Tb.-Bac. nach Löwenstein gelingt.
Allgemeine Atrophie der Muskulatur, bes. hochgradig an der lk. Schulter, wo starke Beweglichkeitseinschränkung besteht.

20. 3.: Patient wird in das Eidg. Militärsanatorium in Montana transferiert. Beim Eintritt wird dort folgender Lungenbefund erhoben: Grenzen normal, um 3 cm verschieblich. Überall normaler Klopfschall, nur hinten über der r. Basis Verkürzung. Auskultatorisch: Leises Vesiculäratmen. Über der r. Basis verschärftes Inspirium, verlängertes Exspirium, kleinbl., klingende R. G. Wird in den nächsten Wochen wieder normal.
Im Laufe der folgenden Monate treten zu den verzeichneten Metastasen noch eine große Reihe von Abscessbildungen und Fisteln von tbc. Drüsen auf, die häufige Punctionen verlangen. Mikroskopisch sind im Eiter nur selten Tb.-Bac. nachzuweisen.

14. 8.: Erste Symptome einer beginnenden Meningitis. An dieser ist der Patient am

8. 9. 36 gestorben, etwa 13½ Monate nach Auftreten der ersten Krankheitssymptome.

Zum Gesamtverlauf sind noch folgende Angaben nachzutragen:

Allgemeinbefinden: Patient fühlte sich meist schwach und müde, hatte viel Nachtschweiße. Während des ganzen Leidens bestand eine zunehmende Euphorie.

Temperatur war während des gesamten Ablaufes ziemlich gleichmäßig intermittierend: morgens 37° und niedri-

ger, abends um 38°. Exacerbationen fanden sich lediglich im Anschluß an die chirurgischen Eingriffe. Ferner steigerte sich die Temperatur im Beginn der Meningitis.

Sputum: Menge stets gering. Tb.-Bac. konnten darin trotz häufiger Untersuchungen, nie nachgewiesen werden. Auch mehrfache Züchtungsversuche aus dem strömenden Blut und dem Stuhl (v. 14. 2. 36) verliefen negt., dgl. ein Versuch mit Urin vom 30. 9. 35. Dagegen gelang die Züchtung nach Hohn und Löwenstein aus Katheter-Urinen vom 28., 29., 30. 1. 36. Die Senkungsgeschwindigkeit der Erythrocyten war stets beschleunigt. Wechselnd starke secund. Anämie; weißes Blutbild: keine wesentl. Verschiebungen. Am 27. 1. Lymphopenie (9,3% Lymphoc. auf 9.300 Leukoc.).

2) Die Section wurde durch Herrn Prof. Dr. A. Werthemann (Pathol. Institut der Universität Basel) ausgeführt.

Diagnose: „Frische, tuberkulöse basilare Meningitis mit tbc. Arteriitis der basalen Hirngefäße und Thrombosen von solchen. Dadurch bedingte frische, große, weiße Erweichung des lk. Temporallappens, übergreifend auf den Occipitallappen. Quellung des Gehirns. Hydrocephalus int.

Gut kirschkerngroßer, scharf abgekapselter, primärer Käseherd im r. Oberlappen mit narbiger Einziehung der Pleura daselbst. Alter, teilweise schiefrig indurierter, teilweise käsig erweichter und zentral leicht verkalkter Lymphdrüsenherd der r.-seitigen epibronchialen Lymphdrüsengruppe („Startkomplex"). Bindewebig umgewandelte Reste einer alten miliaren Aussaat in beiden Lungen. Daneben wenig dicht stehende frischere submiliare Tuberkel. Ausgedehnte Verwachsungen beider Lungen. Starke Verschwielung und keloidartige Vernarbung der r. Hilus- und angrenzenden Bifurkationslymphdrüsen.

Ältere hämatogene Organtuberkulose: Multiple stecknadelkopf- bis kirschkerngroße, z. T. weitgehend bindegewebig sklerosierte Tuberkel der Leber, der Milz, der mesenterialen, epigastrischen und cervicalen Ly.-Drüsen, der Nebennieren, der Nieren, des lk. Hodens. Frischere, noch fortschreitende Konglomerattuberkulose des lk. Nebenhodens, der Samenblasen und der Prostata. Ausgedehnte tbc. Osteomyelitis verschiedener Skeletteile mit Beteiligung der umgebenden Weichteile: Ältere tbc. Caries der r. 2. Rippe mit Spontanfractur. Ausgedehnte tbc. Abscesse des rechten 1., 2. und 3. Zwischenrippenraumes mit tbc. Fistelbildungen nach außen. Daselbst größere tbc. Hautgeschwüre. Tbc. Caries des r. Scheitelbeines. Tbc. Arthritis des r. Acromio-Clavicular-Gelenkes. Ausgedehnter tbc. Abscess der Innenfläche der r. Scapula, tbc. linksseitige Omarthritis. Tbc. Spondylitis im 8. und 9. Brust-

wirbel sowie im 2. Lendenwirbelkörper bei paravertebralem tbc. Absceß in Höhe des 8. und 9. Brustwirbelkörpers. Tbc. Geschwüre des Coecum und an der Valvula Bauhini sowie im Ileum. Starke allgemeine Abmagerung und Anämie. Terminale confluierende Bronchopneumonie beider Lungen. Zeichen abgelaufener, leichter Endocarditis an der Mitralis. Stauungsathrophie der Leber. Kolloidknoten im r. Schilddrüsenlappen. Hyperplasie der Milz. Adenom der Nebenniere."

Die Lungen wurden bei der Section vor Herausnahme in toto mit Jores III fixiert zwecks Anfertigung von großen Übersichtsschnitten. Außerdem wurden sie nach Herausnahme geröntgt. Infolge des Flüssigkeitsgehaltes der Lunge läßt die Aufnahme jedoch keine Einzelheiten scharf erkennen. Ein Schnitt durch das Lungengewebe deckte außer einem solitären Käseherd im r. Oberlappen und einer frischen Bronchopneumonie keinerlei umschriebene Veränderung auf. Mit bloßem Auge waren keine Reste einer miliaren Aussaat zu erkennen. Erst die mikroskopische Untersuchung zeigte in der linken wie in der rechten Lunge diffus, aber ungleichmäßig verstreute, sehr wenig dicht stehende, höchstens 0,5 mm große, unregelmäßig figurierte Herdchen, die nahezu vollständig bindegewebige Struktur haben. Nur an ganz vereinzelten Stellen sieht man noch Reste von Epitheloidzellen und ganz selten eine Riesenzelle. Stellenweise scheinen 2—3 Herde confluiert zu sein. Neben diesen Narbenbildungen sieht man aber eine noch spärlichere Aussaat von rundlich-ovalen, frischen submiliaren Knötchen, die stellenweise vorwiegend lymphocytären, an anderen Orten mehr epitheloidzelligen Charakter tragen, mit Riesenzellbildung. Z.T. zeigen sie beginnende zentrale Verkäsung *). Daneben finden sich in beiden Lungen herdförmige Entzündungsvorgänge. Dabei sind die Alveolen mit Lympho- und Leukocyten sowie mit reichlich, teilweise gequollenen, Alveolarepithelien gefüllt. Die Gefäße sind stark blutgefüllt. Spezifisch tbc. Charakter dieser bronchopneumonischen Herde ist nicht nachzuweisen.

Schließlich interessiert uns noch die mikroskopische Struktur des primären Herdes im r. Oberlappen. Er erweist sich als vollständig verkäst und gleichmäßig bindegewebig eingekapselt. In unmittelbarer Nachbarschaft, z. T. im Bereich der fibrösen Kapsel, liegen Resorptionstuberkel von submiliarer bis miliarer Größe, die ebenfalls eingekapselt, aber nicht alle so weitgehend verkäst sind, wie der große Herd.

Auf die ausführliche Schilderung der übrigen mikroskopischen Befunde glauben wir verzichten zu können. Mikroskopiert wurden folgende Organe: Leber, Milz, Niere, Nebenniere, paraaortale, portale, epigastrische Lymphdrüsen, Tonsille, Prostata, Samenblasen, Hoden, Nebenhoden, verschiedene

*) vgl. Abbildung.

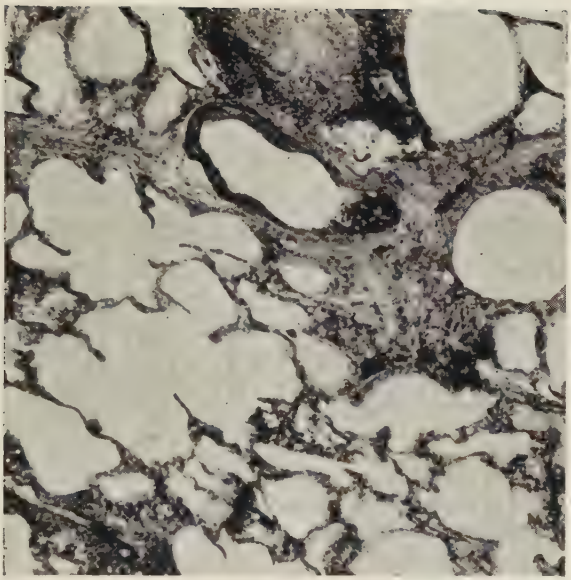

Schnitt durch den lk. Lungen-Oberlappen:

rechts von der Mitte bindegewebig umgewandelter, darüber frischerer submiliarer Knoten mit Epitheloidzellen und einer deutlichen Riesenzelle; außen Lymphocyten-Wall.

Bezirke der Gehirnbasis, Hypophyse, 8. und 9. Brustwirbel. Alle Schnitte zeigen die in der Diagnose zusammenfassend angegebenen Bilder. Ferner wurden verschiedene Stellen des Augenhintergrundes gründlich durchgesehen. Sie ergaben, ebenso wie mehrfache ophthalmoskopische Untersuchungen zu Lebzeiten des Patienten, keine tbc. Veränderungen.

Versuchen wir, epikritisch ein gewisses System in diese Fülle von klinischen und anatomischen Beobachtungen zu bringen, so ist die erste Frage, die sich uns aufdrängt, diejenige nach dem Alter und der etwaigen Zusammengehörigkeit in der Entstehungsfolge der einzelnen Herdgruppen. Schwierigkeiten ergeben sich jedoch bereits beim Verfolgen des klinischen Verlaufes:

Als erste sichtbare Symptome einer tuberkulösen Erkrankung treten uns die akut einsetzenden Störungen des Allgemeinbefindens am 23. 7. 35 entgegen. Wir haben — abgesehen von der Anamnese — eine ganze Reihe von Gründen, die dafür sprechen, daß an diesem Tage zum erstenmal eine hämatogene Aussaat von Tuberkelbacillen in den Körper vor sich ging. Einmal spricht dafür die Art des Erkrankungsbeginnes, der vollkommen dem Bild der beginnenden allgemeinen akuten Miliar-Tuberkulose entsprach. Die anfänglich gestellte Diagnose „Abdominal-Typhus" darf sogar als Bestätigung dieser Feststellung gelten; haben doch noch kürzlich sowohl H e g l e r wie S t a e h e l i n ausdrücklich auf die Schwierigkeiten der Differentialdiagnose zwischen diesen beiden Krankheiten hingewiesen. Als weiteren Beweis dürfen wir die Tatsache werten, daß dieser Beginn in die Zeit des Militärdienstes, also ungewohnt starker körperlicher Beanspruchung, fiel und im direkten Anschluß an eine intensive Sonnenbestrahlung des schlafenden Patienten auftrat. Alle Autoren bestätigen den großen Einfluß, den gerade derartige „unspezifische" Momente auf die Entstehung der Miliartuberkulose haben.

Anscheinend erholte sich der Patient von diesem ersten Schub relativ rasch, sodaß er bereits nach 3 Tagen wieder Dienst machte. Diese neuerliche Anstrengung dürfte zu einem neuen Schub geführt haben, der mit den stürmischen Erscheinungen nach der Dienstentlassung wohl eigentlich die lange Leidensgeschichte des Patienten eingeleitet hat. Dennoch können wir wohl diese Anfangsschübe zusammenfassen und in ihren Auswirkungen als Einheit betrachten. Aus dem klinischen Verlauf scheint nun deutlich hervorzugehen, daß sich diese unmittelbaren Auswirkungen nicht

auf die Lungen allein beschränkten, sondern noch weitere Organe betrafen.

Bereits beim Eintritt in das Spital, 8 Tage nach der Aussaat, konstatierten wir einen geringen Schmerz im rechten Hüftgelenk bei Bewegungen. Wieweit wir das als durch eine tuberkulöse Affektion bedingt ansehen dürfen, ist fraglich. Die Beschwerden an dieser Stelle verschwanden wieder und fanden auch -- im Gegensatz zu anderen subjektiven Symptomen vonseiten des Skelettsystems — keine Bestätigung durch die Rö-Aufnahme.

Als erstes s i c h e r e s Zeichen einer extrapulmonalen Affektion können wir die am 10. 9., also 7 Wochen nach der Ausstreuung, verzeichnete Spontanfractur der 2. rechten Rippe beurteilen. Im Laufe der nächsten 3 Wochen machten sich Erkrankungen beider Hoden und Nebenhoden sowie der linksseitigen Beckenknochen bemerkbar. In Rö-Aufnahmen des gesamten Skelettsystems waren um diese Zeit keinerlei weitere Knochenherde nachweisbar. Einen Monat später wurden röntgenologisch Aufhellungen im linken Femur konstatiert. Einige Tage danach, am 18.—19. 11., folgte die klinische bzw. röntgenologische Feststellung von Metastasen in Knochen und Weichteilen der rechtsseitigen Sterno-Clavicular gegend und in der Prostata.

In der Folgezeit entwickelten sich Abscesse der rechten Thoraxseite. In einem Mitte Januar 1936 angefertigten Rö-Bild sieht man Aufhellungen im Sternum und in der rechten 2. Rippe. Aus Urinen vom 28., 29. und 30. 1. 36 gelang die Züchtung von Tuberkelbacillen nach H o h n und L ö w e n s t e i n. Ob sie aus der Niere oder etwa aus der Prostata stammten, können wir natürlich nicht mit Bestimmtheit sagen. Schließlich bildeten sich Einschmelzungsherde in den linksseitigen Schulterknochen und — ca. 7½ Monate nach Krankheitsbeginn erstmals konstatiert -- eine Spondylitis verschiedener Wirbel, ferner tuberkulöse Nekrosen in einer Tonsille.

Die im weiteren Verlauf bis zum Tode auftretenden Abscess- und Fistelbildungen standen im Zusammenhang mit den benachbarten erkrankten Knochen bzw. Drüsen und dürften von diesen ausgegangen sein. An der hämatogenen Entstehung der meisten anderen Herde kann kein Zweifel bestehen.

Ob da aber nur ein Schub verantwortlich zu machen ist, oder ob dem ersten noch weitere gefolgt sind, läßt sich nach dem

Krankheitsablauf nicht ohne Weiteres entscheiden. Nur eines fällt uns sofort auf: weder in der Reihenfolge noch in den Zeitpunkten der Wahrnehmbarkeit extrapulmonaler Herde fügt sich unser Fall in das von Steiger angegebene Schema ein. Im Übrigen hilft uns auch der anatomische Befund allein nicht viel weiter. Zwar sprechen die gefundenen, deutlich fortschreitenden Konglomerattuberkulosen im linken Nebenhoden, in der Prostata und in den Samenblasen sowie ferner die floriden Prozesse in einigen Skelettabschnitten, insbesondere in den Wirbeln, dafür, daß wir es hier mit Herden zu tun haben, die frischer sind als die weitgehend bindegewebig umgewandelten, kleinen Tuberkel der anderen Organe. Andererseits ist aber zu betonen, daß die Erkrankung des linken Nebenhodens bereits am 1. 10. 35, also über 11 Monate vor dem Tode, klinisch festgestellt wurde — gleichzeitig mit der Hodenaffektion, die dem anatomischen Befund nach wieder älter sein soll. Ferner muß man dagegen halten, daß schon das Operationspräparat des am 28. 11. 35 exstirpierten rechtsseitigen Hodens und Nebenhodens ein ganz entsprechendes Bild zeigte: während insbesondere der Nebenhodenkopf ganz von epitheloidem Granulationsgewebe durchsetzt war, fanden sich im Hoden nicht sehr dicht stehende Knötchen, die lediglich hie und da zu etwas größeren, zentral verkästen Konglomerattuberkeln confluiert waren. Es bestehen also offenbar trotz des verschiedenen Zeitpunktes der Untersuchung auf beiden Seiten analoge Unterschiede in der Art des Ergriffenseins der 2 Organe. Wieweit diese Herde hämatogen oder in Abhängigkeit voneinander entstanden sind, läßt sich aus den Befunden nicht mehr deuten. Die klinische Beobachtung macht die gleichzeitige, hämatogene Bildung wahrscheinlicher. Anders liegen die Verhältnisse für die Prostata und die Samenblasen. Da schon zur Zeit der Semikastration der rechte Samenstrang Tuberkel aufwies, ist wohl anzunehmen, daß die Erkrankung dieser Organe auf dem Wege über das Vas deferens fortgeleitet ist. Nun zeigen aber gerade Nebenhoden, Prostata und Samenblasen einander korrespondierende Prozesse, während sich die Herde der Hoden als anders geartet darstellen. Dieses Verhalten steht im Einklang mit den Beobachtungen Hübschmanns (Pathol. Anatomie der Tbc., S. 398 und ff.), der für die erstgenannten 3 Organe die Ähnlichkeit in der Histogenese der Tuberkulose hervorhebt. Nach seinen Beschreibungen neigen sie ganz besonders zu ausgedehnt exsudativverkäsenden Prozessen („bacillärer Katarrh" von Simmonds),

während im Hoden eher — zumal bei gleichzeitiger Nebenhodenerkrankung — die produktive Komponente mit dem Bild von mehr oder weniger dicht stehenden, kleineren oder größeren Knötchen im Vordergrund stehen soll. Demnach hätten wir es hier wohl kaum mit Altersunterschieden zu tun. Entscheidend für die Verschiedenartigkeit der Bilder im Genitaltractus dürfte vielmehr die organspezifische Reaktionsweise sein.

Den genauen Zeitpunkt der Herdsetzung aber, die Frage, ob sie beim gleichen Schub geschah wie die Streuung in die Lungen, können wir auf Grund des Obductionsbefundes allein nicht mehr aufklären. Gewisse Anhaltspunkte gibt uns hier jedoch wieder der klinische Verlauf. Denn ich möchte annehmen, daß die heftigen Initialsymptome sich nur durch eine massive Überschwemmung des Organismus mit Keimen erklären lassen, die — wie bei der akuten, allgemeinen Miliartuberkulose — zu einer kleinherdigen Aussaat in Lungen, Leber, Milz, Urogenitaltractus, Nebennieren und Lymphdrüsen geführt hat.

Schwieriger scheint mir die Einordnung der zu so verschiedenen Zeiten bemerkten Knochenerkrankungen zu sein. Ob tuberkulöse Erkrankungen der Knochen im Rö-Bild frühzeitig zu erkennen sind, hängt einmal von der Dichtigkeit der überlagernden Gewebe, dann aber auch von der Art des Prozesses ab. U e h l i n g e r trennt hier vorwiegend käsig-exsudative Herde, bei denen die Strukturveränderungen infolge Nekrose der Bälkchen sehr bald sichtbar werden, von mehr spezifisch-produktiven, bei denen die Struktur länger erhalten bleiben soll. Festumschriebene, anscheinend zum Stillstand gekommene Herde in linksseitigen Beckenknochen waren zu einer Zeit im Rö-Bild sichtbar, als Aufnahmen des gesamten übrigen Skeletts keinen weiteren Befund ergaben. Ein paar Monate später, als diese Herde klinisch längst zur Abheilung gekommen waren, trat dann die schwere, fortschreitende Spondylitis auf, die nach Uehlingers Einteilung jedenfalls in die erste Gruppe gehört, also zumindest verhältnismäßig früh hätte sichtbar sein müssen. Ähnlich widersprechende Verhältnisse bei den anderen Skelettherden verbieten es, für ihr Entstehen nur einen einzigen Schub verantwortlich zu machen. Wir müssen demnach annehmen, daß mehrmalige Aussaaten erfolgt sind, die, ohne die von S t e i g e r geforderten Allgemeinerscheinungen zu verursachen, die Ausbildung isolierter Organherde zur Folge gehabt haben. Ob sie vom

primären oder von einem secundären Streuherd ausgegangen sind, läßt sich jedoch nicht entscheiden.

Als Grund dafür, daß diese neuen Schübe in den bereits betroffenen Organen keine neuen Herde setzten, müssen wir — abgesehen von dem Zufall, dem die Lokalisation unterworfen ist — wohl vor allem Änderungen in der Reaktionslage dieser Organe annehmen. Schürmann berichtet zwar über Fälle, bei denen er mikroskopisch deutlich mehrfache (bis 4) miliare Lungenaussaaten sah. Die Neuaussaaten scheinen sogar, soweit aus der beigefügten Abbildung (Abb. 44 in Schürmann und Kleinschmidt) ersichtlich, vor der vollständigen Abheilung der älteren Herde erfolgt zu sein. *) In unserem Fall jedoch, sowie auch in den von Waldmann und von Liebermeister (Pathogenese, Fall I) geschilderten Beobachtungen, fand eine nachweisbare Neuaussaat in die Lungen erst statt, als die ersten Herde bereits fibrös umgewandelt waren. Ob für die von Schürmann geschilderten Bilder etwaige besondere Verhältnisse des Säuglingsorganismus' gegenüber dem Erwachsenen maßgebend sind, entzieht sich noch unserer Kenntnis.

Diese Erörterungen führen uns auf das Gebiet der Immunologie. Die Arbeiten von Ph. Schwartz haben mit der nur im Tierexperiment möglichen Exactheit gezeigt, wie einheitlich man das tuberkulöse Geschehen — jedenfalls für den tierischen Organismus — auffassen kann. Ihre Ergebnisse decken sich in wesentlichen Punkten mit Behauptungen, die vor allem Hübschmann und Redeker für die Tuberkulose des Menschen aufgestellt haben. Diese beiden Autoren vertreten schon seit Jahren die Ansicht, daß jede tuberkulöse Neuherdbildung zunächst durch eine perifocal-entzündliche Infiltratbildung charakterisiert sei, und daß es zum isolierten spezifisch-produktiven Herd erst auf dem Weg über dieses rein entzündliche Stadium komme. Das ist der Kern der Hübschmann'schen „Einheitslehre" wie auch der Redeker'schen Lehre, daß „jeder tertiär sich darstellende Herd und somit jede tertiäre Phthise lediglich die allergische Stabilisierungs- und pathologisch-anatomische Narbenform des secundär-allergischen Herdes bezw. der secundär-allergischen Phthise sei". (Zit. nach Redeker-Walter). Ähnlich dem Koch'schen

*) Leider fehlen im Abschnitt von Kleinschmidt Angaben darüber, ob sich diese mehrfachen Schübe auch klinisch irgendwie bemerkbar gemacht haben könnten.

Grundversuch beleuchten die Experimente von Schwartz den empfindlichkeitssteigernden Einfluß einer tuberkulösen Infection auf die im geeigneten Zeitabstand folgende Zweitinfection. Darüber hinaus aber decken sie den unspezifischen Charakter des einheitlichen anatomischen Substrates dieser Überempfindlichkeit auf. Es handelt sich dabei, ganz im Sinne Hübschmanns, um ein entzündlich-ödematöses Infiltrat mit starker Beteiligung des Gefäßapparates. Entweder gehen die doppelt inficierten Tiere in diesem Stadium unter Schockerscheinungen zugrunde, oder sie überwinden es unter dem Einfluß der alsbald wirksam werdenden Immunitätskomponente. Dabei kann sich das Infiltrat zurückbilden, ohne wesentliche Gewebsveränderungen zu hinterlassen; oder es kommt infolge längerer Dauer der Überempfindlichkeitsphase zu weitgehender Einschmelzung des Infiltrates und des Organgewebes.

Je nach dem Überwiegen der einen oder der anderen Phase — Überempfindlichkeit oder „relativer Immunität" — läuft das Krankheitsbild ab. Das einmalige Erreichen der „tertiären Allergie" im Sinne Redekers schließt aber, im Widerspruch zu der Ranke'schen Auffassung, das Auftreten eines weiteren Schubes nicht aus, der dann wieder unter dem gleichen Phasenwechsel sich abspielt, wie der vorausgegangene.

Während uns nun Serienversuche am Tier ermöglichen, für jeden von uns willkürlich gestalteten Krankheitsprozeß das typische anatomische Substrat in seiner ganzen Entwicklung kennen zu lernen, müssen wir bei jedem Einzelfall von menschlicher Tuberkulose umgekehrt verfahren. Aus dem anatomischen Befund müssen wir nachträglich herauszulesen versuchen, unter welchen Einflüssen sich wohl gerade diese Entwicklung vollzogen haben mag.

Finden wir als Reste von tuberkulösen Veränderungen lediglich mikroskopisch wahrnehmbare, vernarbte Herdchen, so können wir mit Sicherheit nur sagen, daß die Überempfindlichkeitsphase hier überwunden wurde, bevor es zu schweren nekrotisierenden Beeinträchtigungen der Gewebsstruktur gekommen war, oder daß das betreffende Organgewebe sich nicht durch eine besondere Empfindlichkeit Tuberkelbacillen gegenüber auszeichnete. Derartige Verhältnisse scheinen mir nun jedenfalls auf den ersten Schub in unserem Falle zuzutreffen: Die Ausbildung des interfocalen Infiltrates bei der Lungenaussaat als Ausdruck einer bestehenden Überempfindlichkeit kann nicht höchste Grade erreicht haben, da auf den ersten Rö-Aufnahmen zwischen den einzelnen verschwom-

menen Fleckchen noch reichlich lufthaltiges Lungengewebe zu erkennen ist. Das entzündliche Infiltrat bildete sich zudem im Laufe einiger Wochen so weitgehend zurück, daß im Rö-Bild garnichts mehr sichtbar ist; die eigentlichen Herdchen selbst sind nur noch von mikroskopischer Größe und haben offenbar keinerlei Tendenz gehabt, zu Einschmelzungen zu führen.

Auf der Suche nach der Ursache für diese gering ausgeprägte Überempfindlichkeit können uns nur etwa vorhandene ältere Herdbildungen einen Anhalt liefern. Als mögliche Spuren älterer tuberkulöser Erkrankungen fanden sich bei unserem Patienten im Rö-Bild wenige verstreute, kalkdichte Spritzer in beiden Lungen. Der tuberkulöse Charakter dieser Schattenbildungen konnte bei der Obduction nicht kontrolliert werden. Da die Lungen in situ fixiert wurden, konnte man Kalkherde nicht mehr durchtasten. Die untersuchten Übersichtsschnitte lassen keine erkennen. Handelt es sich aber wirklich um verkalkte Reste einer früheren tbc. Lungenaffection, so sind sie für den Ablauf des von uns besprochenen Krankheitsabschnittes als irrelevant zu betrachten. Denn sie zeigen dann die Endstufe der erreichten Immunitätsphase an. Ob die Neuherdbildung der Erfolg einer exo- oder endogenen Reinfection war, ist ganz gleichgültig: In beiden Fällen mußte es zur einleitenden Infiltrierung des Gewebes kommen, das mit dem Erreger in Berührung trat und so überempfindlich wurde.

An einer Stelle innerhalb der Lungen finden wir nun ganz sichere Anzeichen für eine einmal vorhanden gewesene Überempfindlichkeit. Ich meine hier den isolierten, bindegewebig eingekapselten Käseherd im rechten Oberlappen, der mit der dazugehörenden, verkästen Lymphdrüse zusammen ein dem typischen Primär-Komplex ähnliches Bild ergab. Dieser „primäre" Charakter und die weitgehende Abkapselung sprechen dafür, daß dieser Herd älter ist, als die hämatogenen Streuherde. Wir können mit Sicherheit annehmen, daß von ihm aus die Ausschwemmung der Keime in die Blutbahn geschah. Über den Weg, den sie nahm, läßt sich heute allerdings nichts mehr aussagen. Gefäßwand- und Ductus thoracius-Tuberkel wurden bei der Section, 13½ Monate nach der Aussaat, nicht mehr nachgewiesen.

Nicht mit Sicherheit dürfen wir aber nun den gefundenen Komplex als „primäre" Erkrankung im eigentlichen Sinne des Wortes auffassen. Dagegen sprechen m. E. zwei Factoren: Einmal die röntgenologisch gefundenen Fleckchen, die, wie wir annah-

men, möglicherweise einer älteren Infection zuzurechnen sind. Dann aber die Tatsache, daß dieser Lungenherd keinerlei Zeichen einer Verkalkung aufwies, sodaß er auf den Rö-Bildern nicht dargestellt ist und infolgedessen auch zu Lebzeiten des Patienten nicht diagnostiziert werden konnte. Nach Kleinschmidts Angaben stellt das Fehlen der Verkalkung — selbst wenn man sich nur auf das Rö-Bild verläßt — für den kindlichen Primärkomplex eine ausgesprochene Ausnahme dar. Ist ein Kalkschatten bei sicher tuberkulös infizierten Kindern niemals sichtbar, so muß das nach Kleinschmidt daran liegen, daß die Kinder entweder einen höchst unscheinbaren Primär-Komplex davongetragen haben, oder daß er durch andere Schattenbildungen in den Aufnahmen verdeckt ist. Er kommt zu dem Schluß, daß „rund 3 Jahre nach der Infection nicht nur ein definitives Urteil über das Auftreten von Verkalkungen im Rö-Bild möglich ist, sondern daß um diese Zeit bereits der Verkalkungsprozeß zu einem weitgehenden Abschluß gelangt ist". Auch das rein anatomische Bild unseres Herdes spricht also entschieden dafür, daß wir es mit einem noch nicht so sehr alten Prozeß zu tun haben. Nach diesen Erörterungen wird es begreiflich, warum in der pathologisch-anatomischen Diagnose nicht von einem „Primär-Komplex" die Rede war, sondern der von Schwartz vorgeschlagene Ausdruck „Start-Komplex" angewandt wurde.

Schwartz gibt an, er habe zahlreiche Sectionsfälle erlebt, bei denen er neben einem anfänglich diagnostizierten, typischen „Primär-Komplex" des Erwachsenen ausnahmslos narbige Reste einer älteren Tuberkulose nachgewiesen habe. Er ist nicht der erste, der der Ansicht ist, daß Neu-Infectionen auch im Erwachsenenalter u. U. unter dem Bild des Primär-Komplexes sich manifestieren könnten. Sowohl Redeker wie Grau stellen fest, daß ein Frühinfiltrat sich gelegentlich kaum von einem solchen unterscheide: auch bei diesem fände sich dann eine auffallend starke Beteiligung der regionären Lymphdrüsen und das dazugehörige interpolare Infiltrat. Aßmann bekennt sich ebenfalls zu dieser Anschauung, macht jedoch die Einschränkung, daß die Lymphdrüsenbeteiligung beim Frühinfiltrat niemals so ausgesprochen sei wie beim Primär-Komplex (in seiner Arbeit „Frühinfiltrat").

Wenn man nach den Angaben von Kutschera-Aichbergen und Makita sowie nach den Untersuchungen von

Anders berücksichtigt, daß die Tuberkelbacillen in pulmonalen und intestinalen Primär-Komplexen nach dem 20. Lebensjahr in 80% der Fälle abgestorben sein sollen, so wird es ohne Weiteres verständlich, daß eine etwaige exogene Neu-Infection eines sonst tuberkulosefreien Individuums unter dem gleichen Bild abläuft wie die primäre Infection im Kindesalter. Damit würde dann allerdings die Möglichkeit einer endogenen Reinfection entfallen. Diese wäre, wenn man entgegen den genannten Untersuchungen doch an der dauernden Wirksamkeit der Keime auch in abgeheilten Herden festhalten will, allenfalls damit zu erklären, daß dieses latente Vorhandensein schließlich keinen Einfluß mehr auf die Reaktionsweise des Organimus auszuüben imstande sei, sodaß die aus irgendeinem Grunde plötzlich wieder freiwerdenden Bacillen dasselbe Bild hervorrufen würden, wie bei der exogenen Erstinfection. Wir haben in unserem Falle weder für die endo- noch für die exogene Entstehung des „Start-Komplexes" schlüssige Beweise. Dennoch möchte ich annehmen, daß die aerogen-exogene Reinfection, die u. a. Starlinger überhaupt für die Mehrzahl der Frühinfiltrate verantwortlich macht, hier als wahrscheinlichere Ursache angesehen werden muß.

Wir sagten oben, daß dieser Start-Komplex bei der Section sichere Anzeichen für eine einmal vorhanden gewesene Überempfindlichkeit gezeigt habe. Diese erblicken wir in der vollständigen Verkäsung des intrapulmonalen Herdes und in der Lymphdrüsenbeteiligung. Denn eine solche typische Komplex-Ausbildung muß mit dem von Schwartz beschriebenen interpolaren Infiltrat einhergegangen sein, das sich, wie das häufig geschieht, weitgehend zurückgebildet hat, ohne das Organgewebe in weitem Umfang mitzuzerstören. Nur im engeren Bereich des Focus selbst ist es noch zu käsiger Einschmelzung gekommen. Auf jeden Fall müssen wir uns vorstellen, daß es in der Entwicklung des Start-Komplexes eine Periode gegeben hat, in der eine Rö-Aufnahme das charakteristische Bild des Frühinfiltrates gezeigt hätte. Da das auf keinem unserer Bilder der Fall ist, müssen wir annehmen, daß die Rückbildung bereits zur Zeit der hämatogenen Aussaat ziemlich weit fortgeschritten war, d. h., daß die Phase der Überempfindlichkeit schon nahezu überwunden gewesen sein muß.

Mit dieser Feststellung sind wir wieder beim Ausgangspunkt dieses ganzen Fragenkomplexes angelangt. Sie vermag uns als Erklärung für die so geringgradige Überempfindlichkeits-Reaktion zu

dienen, unter der der erste hämatogene Schub abgelaufen zu sein scheint. Er traf auf ein Lungengewebe, das unter dem überwiegenden Einfluß der Immunitätskomponente stand; anscheinend erstreckte sich dieser Einfluß auch auf den übrigen Organismus, sodaß die unmittelbare Wirkung der Dissemination nicht so verheerend sein konnte wie bei der akuten, allgemeinen Miliartuberkulose. Daneben war offenbar in einzelnen Organen eine gewisse organspezifische Reaktionsweise wirksam, deren — vermutlich morphologisch-physiologische — Ursachen wir nicht kennen. Mit der immer erneuten Durchseuchung (Schürmann) des Körpers mit Tuberkelbacillen kam es schließlich in den neubetroffenen Bezirken zu einem immer stärkeren Überwiegen der Überempfindlichkeitsphase und damit zu dem ungehemmten Fortschreiten der später gesetzten Knochenprozesse und zu ihrem Übergreifen auf die umgebenden Weichteile. Ob die terminale Erkrankung der Meningen tatsächlich die Folge einer Durchbrechung der Blut-Liquor-Schranke war (Betrachtungen von Schwartz und von Uehlinger legen eine derartige Auffassung nahe), kann erst nach weiteren experimentellen Untersuchungen entschieden werden.

Mit diesem letzten Abschnitt des Leidens unseres Patienten wollen wir die Besprechung abschließen. Die genaue Analysierung eines solchen Einzelfalles kann uns vor Augen führen, daß es keine eigentlich „klassische Leidensgeschichte jener Menschen, die eine miliare Aussaat überwunden haben" (Uehlinger), gibt. Vielmehr gibt uns jeder — auch scheinbar unkomplizierte — Ablauf einer tuberkulösen Infection zahlreiche Rätsel auf, deren Lösung uns, selbst bei genauester Beobachtung des Kranken, noch nicht möglich ist. Die Untersuchungen von Schürmann und Kleinschmidt an den Lübecker Kindern haben uns bewiesen, wie stark bereits Auswirkungen einer Erstinfection individuellen Schwankungen unterworfen sind. Und dabei waren hier gleichaltrige Kinder auf dem gleichen Wege zum erstenmal mit dem Erreger in Berührung gekommen, sodaß die denkbar günstigsten Bedingungen bestanden, die das Finden einheitlicher Bilder und Regeln hätten ermöglichen können. Generell können wir nur diejenigen Fragen mit hinreichender Sicherheit beantworten, bei denen wir aus klinischem Verlauf und anatomischem Befund einen Einklang mit genau verfolgten und kontrollierten Tierexperimenten rekonstruieren können. Allein auf Grund derartiger Übereinstimmungen ist es möglich, diejenigen Schemen aufzustellen, in die

jedes einzelne Krankheitsbild in seinen Phasen oder gar im Gesamtablauf eingefügt werden kann.

Bei Einhaltung dieses Gesichtspunktes können wir

zusammenfassend

Folgendes sagen:

1) Wir besprachen einen Fall von chronisch verlaufender, hämatogen disseminierter Tuberkulose, bei dem es neben einer miliaren Aussaat in die Lungen und in eine Reihe von Organen des großen Kreislaufes nach und nach zur Ausbildung von Organphthisen kam, die im Gegensatz zu den abheilenden miliaren Herden eine ausgesprochene Tendenz zum verkäsenden Fortschreiten zeigten.

2) Eine eingehende Betrachtung des klinischen Verlaufes und des anatomischen Befundes zwingt zu der Annahme, daß für die Entstehung des Krankheitsbildes mehrere Schübe verantwortlich zu machen seien. Den Argumenten Steigers für die Einmaligkeit der hämatogenen Aussaat in derartigen Fällen können wir auf Grund unserer Beobachtungen und aus allgemeinen Erwägungen heraus eine generelle Gültigkeit nicht zusprechen.

3) Es bestehen offenbar für einige Organe typische Reaktionsweisen, die — unabhängig von der spezifischen Ätiologie — die Art des sich entwickelnden tuberkulösen Prozesses mitbestimmen.

4) Der Charakter der Organerkrankung hängt ferner ab von der spezifischen Reaktionslage sowohl des einzelnen betroffenen Organes wie auch des Gesamtkörpers: sie schwankt zwischen den beiden Hauptkomponenten „Überempfindlichkeit“ und „relative Immunität“. Je nach dem Überwiegen der einen oder anderen Phase entwickelt sich das Bild des tuberkulösen Herdes.

5) In Anlehnung an die experimentellen Ergebnisse von Schwartz erachteten wir es als wahrscheinlich, daß die erste Aussaat in unserem Fall erfolgte, als eine Phase höchster Überempfindlichkeit überwunden war. Infolgedessen kam das Substrat der Überempfindlichkeit — das perifocale Infiltrat entzündlicher Natur — nicht zu sehr starker Ausbildung und führte nicht zu Einschmelzungen.

6) Als Ursache für diese Reaktionslage bezeichneten wir den „Start-Komplex“ (Schwartz) im Oberlappen der rechten Lunge, von dem aus eine Ausstreuung ins Blut erstmals erfolgt sein muß, als seine Entwicklungsstufe bereits unter dem Zeichen der überwiegenden Immunitätskomponente stand.

An dieser Stelle möchte ich insbesondere Herrn Professor R. Staehelin für die freundliche Überlassung des Falles und die Übernahme des Referates verbindlichst danken. Ferner bin ich Herrn Prof. A. Werthemann, der mir bereitwilligst den Sectionsbericht und die mikroskopischen Präparate zur Verfügung stellte, zu großem Dank verpflichtet.

Herr Prof. C. Henschen überließ mir die Krankengeschichte der Chirurgischen Klinik, Herr Dr. Voûte diejenige des Eidgenössischen Militärsanatoriums Montana sowie die dort aufgenommenen Röntgenbilder. Auch ihnen bin ich für ihr freundliches Entgegenkommen sehr dankbar.

Literaturverzeichnis:

Amelung & Hecker: Klin. Wschr. 1925.

Anders, H. E.: „Bakteriologische Befunde bei Primär-Komplexen in versch. Lebensaltern". Deutsche Tbc-Tagung 1932; Zbl. Tbc-forschg. 37, 1932.

Assmann, H.: „Frühinfiltrat". Erg. ges. Tbc-forschg. I, 1930.

Bräuning H. & F. Redeker: „Phthisische Entwicklungen a. d. Reihen d. Frühinfiltrates u. d. frühen phthis. Nachschubes". Tbc-Bibl. 39, 1931.

Cohn: Zit. n. Zbl. Tbc-forschg. Beih. 2.

Deelman, H.T.: „Miliare Tbc als zufälliger Bef." Nederl. Tijdschr. Geneesk. 1930 II.

Doerr & Gold: „Z. Frage d. ‚Virulenz' der Tuberkelbacillen". Zschr. Imm.-forschg. 74, 1932.

Frauendorfer, O.: „Ein Fall v. gutartiger Mil.-Tbc. d. Lungen". Zit. Zbl. Tbc-forschg. 37, 1932.

Hegler, C.: „Akute allg. Mil.-Tbc". Handb. d. Tbc. Bd. IV, 1922.

Ders. & Holthusen: Röntg.-Prax. 8, 1936.

Hein, J.: „Über chron. verlaufende, hämatogen disseminierte tbc. Aussaaten". Beitr. Kl. Tbc. 74, 1930.

Hübschmann, P.: Pathol. Anatomie der Tbc. J. Springer, Berlin 1928.

„ „Bemerkungen z. einigen Grundfragen d. menschl. Tbc." Schweiz. Med. Wschr. 1935.

Kowkin, A.: „Ein Fall v. klin. geheilter Mil.-Tbc." Zit. Zbl. Tbc-forschg. 37, 1932.

Kutschera-Aichbergen & Makita: „Über Entstehungsbedingungen d. Lungenschwindsucht d. Erwachsenen." Beitr. Kl. Tbc. 83, 1933.

Liebermeister, G.: „Über gutartig verl. Mil.-Tbc." Verh. D. Ges. Inn. Med. XLVIII, 1936.

„ „Die Pathogenese der Tbc." Erg. ges. Med. 21, 1936.

Lüdeke, H.: „Beitr. z. Frage d. Heilbarkeit der Mil.-Tbc." Diss. Berlin 1935, Zeitschr. f. Tbc. 74, 409, 1936.

Redeker, F. & O. Walter: „Entst. u. Entwicklung d. Lungenschwinds. d. Erwachsenen" 1. Aufl., C. Kabitzsch, Leipzig 1928.

Reisner, D.: „The relations between extrapulmonary a. pulmon. Tbc." Amer. Rev. Tbc. 30, 1934.

Sachs, W.: „Beitr. z. Frage d. Heilbark. d. mil. Lungen-Tbc." Beitr. Kl. Tbc. 74, 1930.

Schürmann, P.: „Die hämat. Tbc. d. Lungen u. ihre Stellung i. Ges.-Ablauf d. Tbc." Schweiz. Med. Wschr. 1933.

Ders. & H. Kleinschmidt: „Pathologie und Klinik der Lübecker Säuglings-Tbc.-Erkr." Arb. aus d. Reichsgesundheitsamt, 69, 1934.

Schwartz, Ph.: „Der Einfluß d. Allergie auf d. Tbc." Schweiz. Med. Wschr. 1936.
Schwenk, W.: „Z. Kritik d. Begriffes ‚chron. Mil.-Tbc. der Lunge' b. Kindern." Mschr. Kinderheilk. 54, 1932.
Staehelin, R.: „Allg. akute Mil.-Tbc." Handb. Inn. Med. Bd. I, 1934.
„ „Über allg. akute Mil.-Tbc." Münch. Med. Wschr. 21, 1934.
Starlinger, W.: „Über Entst. u. Verlauf d. phthis. Reinfektionsperiode." Klin. Wschr. 1929.
„ „Über. die maskierten Ersch.-formen der lymphohämat. Phthise." Med. Kl. 1930.
Steiger, J.: „Klin. u. exper. Unters. über d. Entst. u. d. Verlauf d hämat. Tbc. . . . ." Beitr. Kl. Tbc. 78, 1931.
„ „Z. Klin. d. hämat. Tbc." Schweiz. Med. Wschr. 1933.
Stub & Larsen: „Chron. Mil.-Tbc. der Lungen." Zit. Zbl. Tbc.-forschg. 38, 1933.
Thums, K.: „Über akute Mil.-Tbc." Beitr. Kl. Tbc. 78, 1931.
Uehlinger, E.: „D. hämat. Tbc. der extrapulmon. Organe." Schweiz. Med. Wschr. 1933.
Valette-Rosenkranz: Zit. Zbl. Tbc.-forschg. 38, 1933.
Waldmann, V.: „Z. Frage d. chron. Mil.-Tbc." Zit. Zbl. Tbc.forschg. 37, 1932.